

## Prevalência das alterações histopatológicas testiculares encontradas nas raças Curraleiro Pé-Duro, Nelore e seus cruzamentos, criados na região semi-árida do Brasil

*Histopathological testicular changes found in the Curraleiro Pé-Duro, Nelore, and its crossings, reared in the semi-arid region of Brazil*

João Paulo Silveira Caixeta<sup>1</sup>, Monalyse Kevelyn Borges de Oliveira<sup>1</sup>, Geraldo Magela Côrtes<sup>2</sup>, Humberto Eustáquio Coelho<sup>3</sup>, Mauricio Scoton Igarasi<sup>3</sup>, André Belico de Vasconcelos<sup>3\*</sup>

<sup>1</sup>Discente do Programa de Pós Graduação em Sanidade e Produção Animal nos Trópicos, UNIUBE; Bolsista CAPES - Código de Financiamento 001;

<sup>2</sup>Pesquisador EMBRAPA Meio-Norte Empresa Brasileira de Pesquisa Agropecuária, Centro de Pesquisa Agropecuária do Meio-Norte, Teresina;

<sup>3</sup>Docente do Programa de Pós-Graduação em Sanidade e Produção Animal nos Trópicos, UNIUBE

\*Universidade de Uberaba, Av. Nenê Sabino, 1801, Bairro Universitário, Uberaba, CEP 38055-500, Minas gerais, Brasil

### Resumo

O Curraleiro Pé-Duro (CPD) é uma raça nacional, que sofreu um longo processo de seleção natural nas condições do cerrado e semiárido brasileiro. Existem diferenças entre o comportamento reprodutivo das raças naturalizadas brasileiras quando comparadas às raças zebuínas e taurinas. O objetivo deste trabalho foi descrever as alterações histopatológicas testiculares encontradas na raça CPD; Nelore; F1 (CPD x Nelore); Tricross Angus ( $\frac{1}{4}$  CPD +  $\frac{1}{2}$  Nelore +  $\frac{1}{2}$  Angus); Tricross Senepol ( $\frac{1}{4}$  CPD +  $\frac{1}{2}$  Nelore +  $\frac{1}{2}$  Senepol), criados na região semiárida do Brasil. Na avaliação microscópica dos 42 testículos, foi observado a ocorrência de 35 casos de degeneração testicular (83,3%), 24 de hipoplasia (57,1%) e 9 de edema (21,4%). Entre os 35 animais que apresentaram diagnóstico de degeneração testicular, 18 casos eram de degeneração leve (51,4%); 7 moderada (20%) e 10 severa (28,6%). Observou-se diversas associações entre degeneração testicular e outro processo patológico no mesmo animal, dentre estes a ocorrência de 17 casos associados à hipoplasia, 5 casos associados a edema e 3 casos associados a hipoplasia e edema no mesmo momento. As alterações histopatológicas testiculares prevalentes nas raças e cruzamentos analisados neste trabalho foram degeneração, hipoplasia e edema, tendo sido a degeneração a de maior acometimento, independentemente da origem racial.

**Palavra-chave:** Curraleiro Pé-Duro; histopatologia; degeneração testicular, hipoplasia, edema.

### Abstract

*The Curraleiro Pé-Duro (CPD) is a national breed, which underwent a long process of natural selection in the conditions of the Brazilian cerrado and semi-arid region. There are differences between the reproductive behavior of Brazilian naturalized breeds when compared to zebu and taurine breeds. The objective of this study was to describe the testicular histopathological alterations found in the CPD breed; Nelore; F1 (CPD x Nelore); Tricross Angus ( $\frac{1}{4}$  CPD +  $\frac{1}{2}$  Nelore +  $\frac{1}{2}$  Angus); Tricross Senepol ( $\frac{1}{4}$  CPD +  $\frac{1}{2}$  Nelore +  $\frac{1}{2}$  Senepol), bred in the semi-arid region of Brazil. In the microscopic evaluation of the 42 testicles, 35 cases of testicular degeneration (83.3%), 24 cases of hypoplasia (57.1%) and 9 cases of edema (21.4%) were observed. Among the 35 animals that were diagnosed with testicular degeneration, 18 cases were mild degeneration (51.4%); 7 moderate (20%) and 10 severe (28.6%). Several associations were observed between testicular degeneration and another pathological process in the same animal, among which the occurrence of 17 cases associated with hypoplasia, 5 cases associated with edema and 3 cases associated with hypoplasia and edema at the same time. The testicular histopathological alterations prevalent in the breeds and crosses analyzed in this study were degeneration, hypoplasia and edema, with degeneration being the most frequent, regardless of breed origin.*

**Keyword:** Curraleiro Pé-Duro; histopathology; testicular degeneration, hypoplasia, edema.

\*Correspondência: devasconcelos.a.b@gmail.com; andre.vasconcelos@uniube.br

Recebido: 15 de junho de 2021

Aceito: 23 de maio de 2022



## Introdução

Diversas alterações testiculares podem afetar a fertilidade de um touro e apresentam origem genética, congênita ou adquirida. As principais alterações são: degeneração testicular, atrofia testicular, hipoplasia testicular, orquite, neoplasias e granuloma espermático (Bicudo *et al.*, 2007). A degeneração testicular é a causa mais comum de infertilidade em touros (Celeghini *et al.*, 2017).

Temperaturas ambientais elevadas são verificadas durante grande parte do ano na maior parte do território brasileiro, principalmente na região Nordeste, o que pode implicar em alterações no desempenho produtivo e reprodutivo dos animais (Encarnação, 1989). Em condições nas quais a temperatura ambiental se eleva, consequentemente a temperatura escrotal também se eleva. Neste caso, o metabolismo testicular aumenta, e o aporte sanguíneo não é suficiente para o incremento do metabolismo celular, ocasionando hipóxia celular, que por consequência leva à degeneração testicular (Setchell, 1998).

O Curraleiro Pé-Duro é uma raça bovina local do Brasil, também denominada naturalizada ou crioula, um animal adaptado as condições adversas do cerrado brasileiro e no semi-árido do estado do Piauí (Azevedo *et al.*, 2008; Fioravanti *et al.*, 2012; Felix *et al.*, 2013). A raça Curraleiro Pé-Duro mostra-se resistente a situações de “stress” térmico e essa adaptação proporciona melhor desempenho produtivo e eficiência reprodutiva do rebanho (Azevedo *et al.*, 2008).

Existem diferenças na qualidade e produção de sêmen das raças naturalizadas brasileiras, quando comparadas a raças comerciais, e que está diretamente relacionado aos aspectos fisiológicos do testículo, que respondem conforme as condições ambientais e manejo (Santos e Simplício, 2000).

Sendo o Brasil um país predominantemente tropical, com clima semelhante ao da região de origem dos animais zebuínos, com boas condições de criação, em termos de pastagens e manejo, de um modo geral, os animais zebuínos aos poucos foram se sobressaindo a população crioula original (Rosa *et al.*, 2016).

Nesse contexto o objetivo deste trabalho foi descrever as alterações histopatológicas testiculares encontradas na raça Curraleiro Pé-duro (CPD); Nelore; F1 (CPD x Nelore); Tricross Angus ( $\frac{1}{4}$  CPD +  $\frac{1}{2}$  Nelore +  $\frac{1}{2}$  Angus); Tricross Senepol ( $\frac{1}{4}$  CPD +  $\frac{1}{2}$  Nelore +  $\frac{1}{2}$  Senepol) na região semiárida do Brasil.

## Material e Métodos

Este trabalho foi aprovado pela Comissão de Ética no Uso de Animais (CEUA) da Embrapa Meio-Norte, sob o protocolo de 001/2016.

Os animais avaliados neste estudo são provenientes do núcleo de conservação “in situ” de bovinos Curraleiro Pé-Duro, sob a responsabilidade da Embrapa Meio-Norte, em seus campos experimentais em São João do Piauí – Piauí (PI) no semiárido e Campo Maior – Piauí (PI), no qual consiste em uma área de transição de biomas (cerrado-caatinga-floresta), com diversas gramíneas tropicais, conforme descrito por Nascimento *et al.* (2003).

Região de clima subúmido a semiárido, a pluviosidade anual varia de 1.200 a 1.300mm e temperatura anual de 25°C e máxima 40°C. Na época das águas a suplementação consistiu na mineralização de macro e microminerais, já no período das águas, utilizou-se o suplemento energético-proteico, afim de melhor as condições de nutrientes minerais, proteínas ou fontes de nitrogênio não-protéico.

No período de setembro de 2017 foram coletados testículos de 42 animais com idade entre 39 e 45 meses, pesando em média 508 kg, sendo esses divididos em cinco grupos: 6 da raça CPD (Grupo 1), 6 Nelore (Grupo 2), 12 F1 (CPD x Nelore – Grupo 3), 6 Tricross Angus ( $\frac{1}{4}$  CPD +  $\frac{1}{2}$  Nel +  $\frac{1}{2}$  Ang – Grupo 4), 12 Tricross Senepol ( $\frac{1}{4}$  CPD +  $\frac{1}{2}$  Nel +  $\frac{1}{2}$  Sen – Grupo 5).

Os grupos de animais foram abatidos separadamente e na linha de abate os testículos foram seccionados e direcionados ao setor de coleta para corte dos fragmentos. Foi determinado como padrão de coleta fragmentos de tamanho 2cm x 2cm oriundos do terço médio do testículo, mais próximo a túnica albugínea, escolhendo-se aleatoriamente um único testículo, esquerdo ou direito.

Após a coleta dos fragmentos, estes foram identificados e mantidos em formol a 10% tamponado, para fixação durante sete dias, período de encaminhamento ao Laboratório de Histopatologia da Universidade de Uberaba. Posteriormente foram acondicionados em cassetes histológicos para o processamento.

Os fragmentos foram desidratados, diafanizados, parafinados, cortados entre três e cinco micrômetros ( $\mu\text{m}$ ), distendidos em lâminas de vidro e corados com hematoxilina e eosina (HE). As



lâminas foram montadas em *Permunt* e lamínulas.

A leitura das lâminas foi realizada as cegas, pelo mesmo examinador, através de microscopia de campo claro (Ken a Vision 2100), objetiva 10x, por movimentos em “zigzag”. As imagens foram obtidas por câmera acoplada ao microscópico (AxioCamIcc 1, Software AxioVision Rel. 4.8).

As alterações histopatológicas encontradas foram classificadas de acordo com Jubb *et al.* (1993). A degeneração testicular foi classificada como leve ( $\leq 10$ ), moderada (10 a 20) ou severa ( $\geq 20$ ), de acordo com a quantidade de túbulos seminíferos que apresentaram as seguintes características: número reduzido de espermatogônias, vacuolização citoplasmática e núcleos picnóticos, descamação do epitélio germinativo que permita a caracterização de células gigantes multinucleadas no lúmen tubular. Para classificação de hipoplasia testicular os túbulos seminíferos apresentaram ausência total de espermatogênese. O edema foi caracterizado pelo aumento do espaço intertubular e diminuição da luz tubular.

Para análise estatística foi utilizado o programa *GraphPadPrism* 6.0 (GraphPad Software Inc., San Diego, CA, USA), através de análise descritiva em percentual.

### Resultado e Discussão

Os resultados demonstraram que entre os 42 testículos analisados, de acordo com a classificação de Jubb *et al.* (1993), 83,3% apresentaram degeneração testicular, 57,1% hipoplasia e 21,4% edema, para todos os animais do estudo.

Histologicamente, na degeneração testicular, a morte das células da linhagem germinativa provoca diminuição da espermatogênese nos túbulos seminíferos. No presente trabalho, 83,3% dos testículos apresentaram degeneração, alguns túbulos seminíferos apresentaram acúmulo de células multinucleadas na luz do órgão (Fig. 1), o que sugere um processo avançado de degeneração testicular, conforme a literatura (Camp, 1997; Nascimento e Santos, 2003; Garcia, 2017, Celeghini *et al.*, 2017).

Entre os 35 animais que apresentaram diagnóstico de degeneração testicular, 18 eram de degeneração leve (51,4%), 7 de degeneração moderada (20%) e 10 de degeneração severa (28,6%). A representação histológica da condição é determinada pela presença de espermátides que se degeneraram e ao aparecimento de células gigantes multinucleadas resultantes da fusão de várias espermátides (fig 1)

A degeneração tubular leve, caracterizou-se por apresentar túbulos seminíferos com número reduzido de espermatogônias, apresentando vacuolização citoplasmática e núcleos picnóticos em até 10 túbulos por lâmina.

A degeneração moderada foi observada em 20% dos testículos com degeneração testicular. Neste caso, o tecido apresentava túbulos seminíferos com espermatogônias com a presença de vacuolização citoplasmática e núcleos picnóticos, 10 a 20 túbulos por lâmina.

A análise do tecido com degeneração severa mostrou túbulos seminíferos com grande presença de espermatogônias apresentando vacuolização citoplasmática e núcleos picnóticos, com descamação que propiciava a caracterização de células gigantes multinucleadas no lúmen tubular, mais de 20 túbulos por lâmina com essas características determinaram severidade, a degeneração severa foi observada em 28,6% dos testículos (fig 1).

As análises histológicas mostraram que apesar do grupo Nelore e F1 apresentar menor índice de degeneração testicular, ambos apresentaram maior grau de degeneração (severa). Contrapondo os dados do grupo CPD e Tricross Angus e Tricross Senepol, com degeneração de moderada para leve.

O índice de degeneração testicular em bovinos *Bos taurus* no Brasil é maior quando comparado com raças *Bos indicus* (zebuínos). Esta condição pode estar relacionada à adaptação dos zebuínos ao clima tropical. (Brito *et al.* 2004). Entretanto, Koivisto *et al.* (2009) apontam que não há diferença nos níveis de degeneração entre touros *Bos taurus* vs *Bos indicus*.

A descrição das patologias testiculares foi realizada em outras espécies, em ovinos deslanados da mesma região. O principal processo patológico encontrado foi a degeneração testicular (66%) (Costa *et al.*, 2007). Já entre 120 testículos de cães SRD, a principal patologia encontrada foi a degeneração testicular em 89% dos animais (Thomé, 2006).

Entre os 42 animais, 24 (57,1%) apresentaram diagnóstico de hipoplasia, nas análises histológicas ausência total de espermatogênese (Fig. 2).

Na avaliação entre os grupos observou-se três casos de hipoplasia testicular no grupo CPD (12,5%), dois Nelore (8,3%), 7 F1 (29,2%), três Tricross Angus (12,5%) e nove Tricross com Senepol (37,5%).

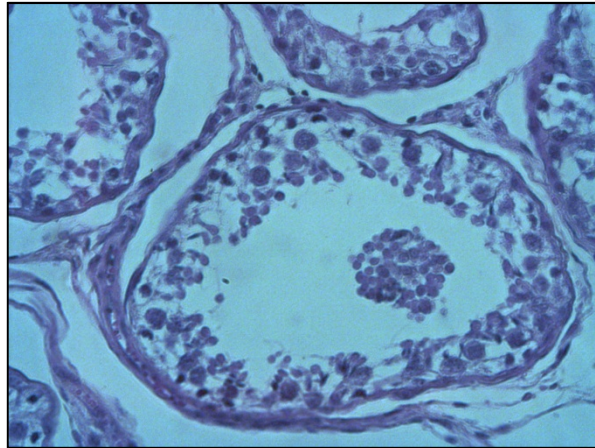


Figura 1. Fotomicrografia de Degeneração testicular. Notar presença de células multinucleadas gigantes no interior do túbulo seminífero (HE, 40x) Dados do autor [2020].

Tabela 1. Número de animais por grupo com degeneração testicular e o grau de degeneração por grupo

Grupo	Número de animais	Número de animais com Degeneração (%)	Grau de degeneração testicular		
			Leve	Moderada	Severa
<b>CPD</b>	6	100	1	4	1
<b>Nelore (Nel)</b>	6	66,6	2	-	2
<b>F1 (CPDxNelore)</b>	12	75	2	-	7
<b>Tricross Angus</b>	6	100	5	1	-
<b>Tricross Senepol</b>	12	83,3	8	2	-

Curraleiro Pé-duro (CPD); Tricross Angus ( $\frac{1}{4}$  CPD +  $\frac{1}{2}$  Nel +  $\frac{1}{2}$  Ang); Tricross Senepol ( $\frac{1}{4}$  CPD +  $\frac{1}{2}$  Nel +  $\frac{1}{2}$  Sen). Fonte: Dados do autor [2020].

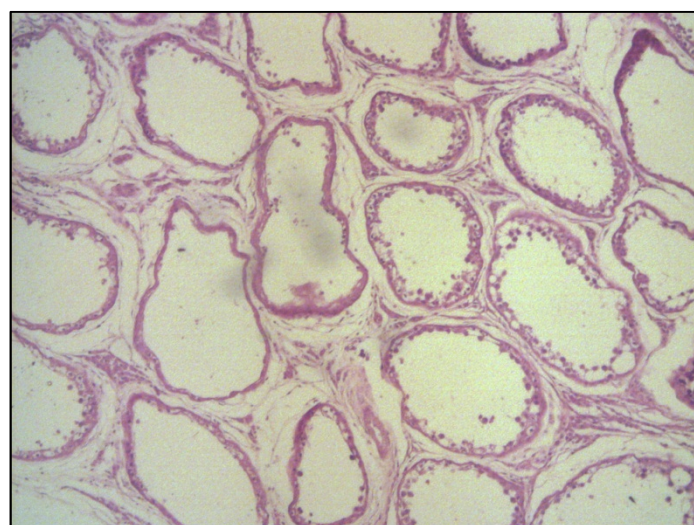


Figura 2. Fotomicrografia de hipoplasia testicular. Epitélio totalmente desnudo. HE, objetiva 40x. Fonte: Dados do autor [2020]

Clinicamente, em casos leves de hipoplasia os túbulos hipoplásicos podem ser confundidos pelos normais, para tal é sugerido uma avaliação das características do ejaculado (*dados não apresentados*), contudo a avaliação histológica torna-se o fator preponderante para o diagnóstico. Animais com hipoplasia moderada apesar de serem consideravelmente férteis na primeira avaliação, apresentam baixa concentração espermática e do volume do ejaculado. Já na hipoplasia severa, os túbulos apresentam diâmetro reduzido e estão contornados por uma fileira de células de Sertoli.

Entre os 42 animais, nove (21,4%) apresentaram diagnóstico de edema, uma vez que o material não apresentou autólise “*Post Mortem*” (Fig 3), o que reforça o cuidado com na obtenção da amostra e análise dos dados. Os resultados demonstram que nenhum animal dos grupos CPD e Tricross Angus apresentou edema, enquanto nos grupos Nelore, F1 e Tricross Senepol foi observado 1 (11,1%), 3 (33,3%) e 5 (55,6%), respectivamente.

O edema foi caracterizado microscopicamente pelo acúmulo de líquido nos espaços intertubulares, gerando um distanciamento de um túbulo ao outro. Durante a preparação das lâminas, após desidratação, os espaços permaneceram distantes (Fig. 3).

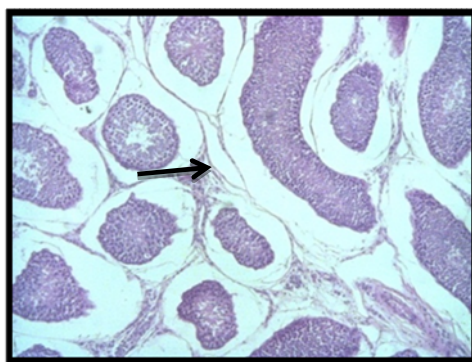


Figura 3. Fotomicrografia de edema testicular (seta). Nota-se aumento do espaço intertubular e diminuição da luz tubular. HE, objetiva 10x. Fonte: Dados do autor [2020].

O edema testicular caracteriza-se como um dos sinais clínicos de qualquer resposta inflamatória, um exemplo comum entre touros é a orquite inespecífica, caracterizada por focos linfocitários ao redor dos túbulos seminíferos e vasos (Goiozo *et al.*, 2008). No presente experimento deve-se ressaltar que durante o desenvolvimento de degeneração testicular, ocorre uma fase de edema, o que justifica o aparecimento desta alteração neste grupo de animais avaliados (Nascimento e Santos, 2003).

Os resultados demonstram diversas associações entre degeneração testicular e outros processos patológicos no mesmo animal, dentre estes podemos citar a ocorrência de 17 casos associados a hipoplasia, 5 casos associada a edema e 3 casos associando ambas as patologias (Tab. 2).

Tabela 2. Frequência de degeneração testicular associada a outro processo patológico por grupo do experimento.

GRU	PATOLOGIAS TESTICULARES		
	DEG +	DEG +	DEG +
	HIPO	EDE	HIPO + EDE
<b>CPD</b>	3	-	-
<b>Nelore (Nel)</b>	2	1	-
<b>F1 (CPD x Nelore)</b>	3	2	1
<b>Tricross Angus</b>	3	-	-
<b>Tricross Senepol</b>	6	2	2

Curraleiro Pé-duro (CPD); Tricross Angus (¼ CPD + ½ Nel + ½ Ang); Tricross Senepol (¼ CPD + ½ Nel + ½ Sen); DEG – Degeneração; HIPO – Hipoplasia; EDE – Edema. Fonte: Dados do autor [2020].



Os grupos analisados que apresentaram mais de uma patologia, CPD e Tricross Angus, demonstraram somente Degeneração/Hipoplasia. Enquanto no grupo Nelore ocorreu associação de Degeneração/Hipoplasia e Degeneração/Edema. Nos grupos F1, Tricross Senepol observou-se associação das três patologias concomitantes.

Existem múltiplas etiologias para degeneração testicular, inclusive a presença concomitante de outras lesões (McEntee, 1990; Nascimento e Santos, 2003). Como descrito por Thomé (2006), em seu estudo com testículos de cães SRD.

Thomé (2006) descreve como maior ocorrência a associação entre degeneração e atrofia, porém, no presente estudo houve maior prevalência de degeneração associada a hipoplasia. Corroborando com Carlton e Macgavin (1998), que afirmaram que testículos hipoplásicos tendem a degenerar, uma vez que estes distúrbios frequentemente ocorrem juntos.

### Conclusão

Conclui-se que as alterações histopatológicas testiculares estão presentes na espécie bovina independente da caracterização de raça e seus cruzamentos, tendo como a patologia de maior prevalência a degeneração testicular. A frequências das patologias testiculares se caracterizam por associações histopatológicas, entretanto, os grupos Curraleiro pé duro (CPD) e Tricross Angus ( $\frac{1}{4}$  CPD +  $\frac{1}{2}$  Nel +  $\frac{1}{2}$  Ang), apresentaram menor associação entre as patologias testiculares estudadas.

### Agradecimentos

O presente trabalho foi realizado com apoio da Coordenação de Aperfeiçoamento de Pessoal de Nível Superior - Brasil (CAPES) - Código de Financiamento 001; A Empresa Brasileira de Pesquisa Agropecuária Meio Norte (EMBRAPA- Meio Norte).

### Referências

- Azevedo DMMR, Alves AA, Feitosa FS, Magalhães JÁ, Malhado CHM.. Adaptabilidade de bovinos da raça pé duro as condições climáticas do semi-árido do Estado do Piauí. Arch Zootec, v.57, n.220, p. 513-523, 2008.
- Bicudo SD, Siqueira JB, Meira C. Patologias do sistema reprodutor de touros. Biológico, v.69, n.2, p.43-48, 2007.
- Brito LFC, Silva AEDF, Barbosa RT, Kastelic JP. Testicular thermoregulation in *Bos indicus*, crossbred and *Bos Taurus* bulls: relationship with scrotal, testicular vascular cone and testicular morphology, and effects on semen quality and sperm production. Theriogenology, v.61, n.2-3, p.511-528, 2004.
- Camp SDV. Common causes of infertility in the bull. Vet Clin North America: Food Anim Pract. n.13, p.203-231, 1997.
- Carlton WC, Macgavin MD. Patologia Veterinária Especial de Thomson. 2.ed. Porto Alegre: Artmed, p.575-582, 1998.
- Celeghini ECC, Alves MBR, Oliveira BMM, Batissaco L, Pinto SCC, Gonzaga VHG, Nogueira VJM, Garcia-Oliveros LN, Almeida FS. Degeneração testicular: visão científica. Anais da 2ª Reunião da Associação Brasileira de Andrologia Animal (ABRAA). Corumbá: Embrapa Pantanal, p. 30, 2017. <https://ainfo.cnptia.embrapa.br/digital/bitstream/item/164360/1/DOC-146-.pdf#page=30>
- Costa FLA, Silva SMMS, Nascimento EF. Pathologic evaluation of testis and epididymis of hairy rams in the semi-arid region of Piauí State. Arq Bras Med Vet Zoot, v.59, n.5, p.1110-1116, 2007.
- Encarnação RO. Estresse e produção animal. Campo Grande, EMBRAPA-CNPQC, 1986. <https://Users/Andre/Downloads/Estresseeproducaoanimal.pdf>
- Felix GAP, Ubiratan J, Silva RS,
- Fioravanti M C, Soares MC. Potencial de uso de raças bovinas locais brasileiras: curraleiro pé-duro e pantaneiro. Enciclopédia Biosfera, Centro Científico Conhecer - Goiânia, n.16, v.9, p.1715-1741, 2013.
- Fioravati MCS, Neiva ACGR, Moura MI, Costa MFO, Monteiro EP, Sereno JRB. Kalungas e curraleiro pé-duro: o resgate de uma tradição. Revista UFG, v.13, n.13, p.100-112, 2012.
- Garcia AR. Degeneração testicular: um problema superado ou ainda um dilema? Rev Bras Reprod Anim, v.41, n.1, p.33-39, 2017.



- Goiozo PFI.** Influência das alterações testiculares diagnosticadas pela histopatologia sobre as características biométricas, morfométricas e seminais em touros da raça Nelore. 2008. 57p. Dissertação (Mestrado) - Faculdade de Medicina Veterinária e Zootecnia, Universidade Estadual Paulista, Botucatu-SP, 2008.
- Jubb KVF, Kennedy PC, Palmer N.** Pathology of domestic animals. 4.ed. New York: Academic Press, v.3, p.747, 1993.
- Koivisto MB, Costa MTA, Perri SHV, Vicente WWR.** The effect of season on semen characteristics and freezability in Bos indicus and Bos taurus bulls in the southeastern region of Brazil. *Reprod Dom Anim*, v.44, n. 4, p.587-592, 2009.
- Mcentee K.** Reproductive Pathology of Domestic Mammals. Academic Press Inc. p.401, 1990.
- Nascimento EF, Santos RL.** Patologia da reprodução dos animais domésticos. Rio de Janeiro: Guanabara Koogan, p.137, 2003.
- Rosa ANF, Menezes GRO, Suleiman K.** Pecuária de corte brasileira - O valor do Zebu. *Agroanalysis*, v. 36, p.23-24, 2016.
- Santos DO, Simplicio AA.** Parâmetros escroto-testiculares de sêmen em caprinos adultos submetidos à insulação escrotal. *Pesq Agropec Bras*, v.35, p.1835-1841, 2000.
- Setchell BP.** The Parkes lecture heat and the testis. *J Reprod Fertil*, v.114, n.2, p.179-194, 1998.
- Steffen D.** Genetic causes of bull infertility. *Vet Clin North America: Food Anim Pract*, v.13, n.2 p.243-253, 1997.
- Thomé HE.** Avaliação histopatológica e caracterização morfométrica testicular e epididimária em cães adultos, sem raça definida (SRD). Dissertação (mestrado) – Universidade Estadual Paulista, Faculdade de Medicina Veterinária e Zootecnia, Botucatu, 2006.
-